

ATLANTE ICAR DELLE LESIONI PODALI DEL BOVINO



Informazioni sulla pubblicazione

Titolo della Serie: ICAR Technical Series

Titolo del volume: ICAR Claw Health Atlas

Autori: ICAR Working Group on Functional Traits (ICAR WGFT) and International Claw Health Experts
(see page 6-7)

Coordinamento del lavoro: Christa Egger-Danner

Responsabili dell'uniformazione delle descrizioni/citazioni dell'Atlante ICAR delle Lesioni Podali del Bovino:

Egger-Danner, C., Nielsen, P., Fiedler, A., Müller, K., Fjeldaas, T., Döpfer, D., Daniel, V., Bergsten, C., Cramer, G., Christen, A.-M., Stock, K. F., Thomas, G., Holzhauer, M., Steiner, A., Clarke, J., Capion, N., Charfeddine, N., Pryce, J.E., Oakes, E., Burgstaller, J., Heringstad, B., Ødegård, C. and J. Kofler

http://www.icar.org/Documents/ICAR_Claw_Health_Atlas.pdf

Traduzione in italiano: Loris De Vecchis, Veterinario Libero Professionista, Cermenate (CO), Italia

Layout e design: Franziska Egger, Hollenstein, Austria

Elaborazione del testo e delle immagini: John Cole, USA and Johann Kofler, Austria

Editore: ICAR, Via Savoia 78, Scala A, Int. 3, 00191, Rome, Italy; Tel: +39 06 85 237 1; Email: icar@icar.org

Copyright by: ICAR, Via Savoia 78, Scala A, Int. 3, 00191, Rome, Italy

ISSN: 92-95014-14-6

ISBN: 92-95014-18

Edizione: Prima edizione, Giugno 2015



Indice dei Contenuti

Prefazione	4
Introduzione	5
Autori e Collaboratori	6
Panoramica delle Lesioni del Piede e dell'Unghione	9
Elenco delle Immagini	44



© Pesenhofer, AUT



Prefazione

ICAR è un'organizzazione internazionale che ha la missione di favorire lo sviluppo e il miglioramento nella registrazione delle produzioni e nella valutazione genetica degli animali da reddito. Nostri membri sono le organizzazioni di tutto il mondo che si occupano della raccolta di dati sugli animali da produzione e che forniscono servizi alle attività che utilizzano queste informazioni riguardo agli animali. I nostri diciotto gruppi tecnici, ciascuno dei quali è focalizzato su specifici aspetti della raccolta dati sugli animali o sulla valutazione genetica, si accollano gran parte del lavoro. Il lavoro dei nostri gruppi generalmente ricopre: standards & linee guida, comunicazione, indagini e innovazione. I risultati ottenuti sono disponibili sul sito web di ICAR (<http://www.icar.org/>) e vengono esposti durante i meeting annuali di ICAR. ICAR è particolarmente grata, agli esperti, per la grossa mole di lavoro di cui si fanno carico mettendo a disposizione il loro tempo e le loro conoscenze, gratuitamente, per sviluppare standard internazionali e linee guida per la raccolta di dati sugli animali. Come conseguenza di questo lavoro, le informazioni fornite dai membri di ICAR delle varie parti del mondo vengono utilizzate per aiutare gli allevatori a prendere decisioni che diano più efficienza al settore delle produzioni animali di tutto il mondo.

Il Gruppo di Lavoro ICAR sui Caratteri Funzionali (ICAR WGFT) è particolarmente attivo ed è focalizzato su una gamma di caratteri molto importanti nella vacca da latte che includono: fertilità, salute della mammella e, più recentemente, piedi e arti. Questo lavoro fa parte della strategia di ICAR per aiutare i suoi membri a fornire servizi migliori agli allevatori e per facilitare il miglioramento genetico degli animali allevati, in particolare delle vacche da latte. Per la prima volta ora abbiamo un Atlante internazionale e un sistema di codifica per i caratteri degli unghioni nella vacca da latte. Questo rappresenta un importante passo in avanti affinché in futuro possa essere ridotta l'incidenza delle malattie dell'unghione, che pregiudicano salute, benessere e produttività degli animali.

ICAR ha come obiettivo il continuo miglioramento, per cui ben accetti sono tutti i commenti su come possano essere migliorati i suoi servizi e, in particolare, la qualità dei suoi standards e linee guida.

Hans Wilmink

Presidente ICAR



Introduzione

La consapevolezza sull'importanza di un corretto funzionamento dell'apparato locomotore per la salute ed il benessere del bovino è aumentata in tutto il mondo. Molti paesi hanno recentemente introdotto sistemi elettronici per la registrazione routinaria dei problemi del piede e degli unghioni nelle vacche da latte e molti più paesi stanno sviluppando piani, o li hanno in programma, per iniziare a raccogliere informazioni nel prossimo futuro. Questo ha motivato il gruppo di lavoro sui caratteri funzionali di ICAR a dare priorità alla salute del piede e dell'unghione con esperti di zoppie riconosciuti a livello internazionale per sviluppare le migliori tecniche per la raccolta dei dati. Questa collaborazione viene ritenuta complementare alla ricerca esistente su aspetti specifici del piede bovino, focalizzandosi esclusivamente sulla standardizzazione e uniformazione dei dati registrati. Le descrizioni uniformate sono il risultato di una fruttuosa collaborazione interdisciplinare tra molti esperti con diverse conoscenze (esperti sulla salute degli unghioni, maniscalchi, veterinari pratici, genetisti) che assicurano una copertura facile da comprendere sia degli aspetti teorici che di quelli pratici. E' stato progettato per fornire uno strumento ai pratici e ai maniscalchi e presenta le linee guida per la registrazione di importanti condizioni patologiche che influenzano la salute del piede della bovina. Le definizioni dei tratti descrittivi hanno lo scopo di assicurare che venga fatta un'accurata classificazione, a supporto di una raccolta di dati di alta qualità e confrontabili, sia all'interno che fra i vari paesi, utile come sostegno a molte attività (per esempio con scopi di valutazione genetica). Gli autori e i contributori dell'Atlante ICAR delle Patologie Podali del Bovino auspicano che il materiale compilato possa essere di utilità per il miglioramento nella raccolta dati sulle lesioni di piede ed unghioni, e possa essere un valido strumento per migliorare la salute e il benessere delle vacche da latte.

Gli autori e i contributori dell'Atlante ICAR delle Lesioni Podali del Bovino



© Nielsen, DK



Lista degli Autori

Austria

Johann Burgstaller, University Clinic for Ruminants,
University of Veterinary Medicine, Vienna
Christa Egger-Danner, ZuchtData EDV-Dienstleistungen
GmbH, Vienna
Johann Kofler, University Clinic for Ruminants, University
of Veterinary Medicine, Vienna
Robert Pesenhofer, Federation of Austrian Hoof Trimmers,
Hitzendorf

Australia

Jakob Malmo, Maffra Veterinary Centre, Maffra
Erika Oakes, Dairy Australia, Southbank, Victoria
Jennie Pryce, Department of Environment and Primary
Industries and La Trobe University, Agribio, Bundoora,
Victoria

Belgio

Nicolas Gengler, Université de Liège - Gembloux Agro-
Bio Tech, Gembloux

Canada

Anne-Marie Christen, Valacta, Québec
Victor Daniel, Vic's Custom Clips est. 1984, Quality
Bovine Hoof Care, Ontario
Paul R. Greenough, Professor Emeritus of Veterinary
Surgery, University of Saskatchewan

Filippo Miglior, Canadian Dairy Network and University of
Guelph, Ontario
Francesca Malchiodi, University of Guelph, Ontario

Danimarca

Nynne Capion, Department of Large Animal Sciences,
University of Copenhagen, Copenhagen
Pia Nielsen, SEGES P/S, Aarhus

Finlandia

Reijo Junni, Environmental Health Office of Central
Ostrobothnia, Kokkola
Elina Paakala, Faba co-op, Vantaa

Francia

Joël Blanchard, Hoof trimmers training team at CFPPA,
Le Rheu
Marc Delacroix, Veterinarian, member of training team at
CFPPA, Le Rheu
Jean Prodhomme, Hoof trimmers training team at CFPPA,
Le Rheu
Gilles Thomas, Institut de l'Élevage, Paris

Germania

Andrea Fiedler, bovine practitioner / Association of
Certified Hoof Trimmers (VgK e.V.), Munich
Kerstin Müller, Veterinary Medicine Faculty,
Freie Universität, Berlin



Lista degli Autori

Kathrin Friederike Stock, vit - Vereinigte
Informationssysteme Tierhaltung w.V., Verden

Irlanda

Keelin O'Driscoll, Teagasc, Moorepark, Cork

Norvegia

Terje Fjeldaas, Norwegian University of Life Sciences, Oslo
Björg Heringstad, Norwegian University of Life Sciences /
Geno, Ås

Cecilie Ødegard, Geno, Ås

Maren Knappe-Poindecker, Norwegian University of Life
Sciences, Oslo

Åse Margrethe Sogstad, TINE, Ås

Nuova Zelanda

Anna Irwin, DairyNZ, Invercargill

Olanda

Menno Holzhauser, GD Animal Health, Deventer
Gerben de Jong, CRV, Arnhem

Regno Unito

Andrew J Bradley, Quality Milk Management Services Ltd,
Somerset

Jonathan Clarke, SKS Foot trimming Services Ltd,
Seaford, East Sussex

Michael Parkinson, Holstein UK, Herts

Becky Whay, University of Bristol, School of Veterinary
Sciences Langford, Bristol

Spagna

Noureddine Charfeddine, Conafe, Madrid

Adrián González Sagüés, Anka Hoof Care, Orkoien,
Navarra

Pedro Codesido, Seragro, S. Coop. Galega, A Coruña

Svezia

Christer Bergsten, Swedish University of Agricultural
Sciences, Alnarp

Karin Ulvshammar, Växa Sverige, Stockholm

Svizzera

Adrian Steiner, University of Bern, Vetsuisse Faculty, Bern

Stati Uniti d'America

John Cole, Animal Genomics and Improvement
Laboratory, ARS, USDA, Beltsville

Dörte Döpfer, Food Animal Production Medicine, School
of Veterinary Medicine, University of Wisconsin in
Madison, Madison

Gerard Cramer, College of Veterinary Medicine, University of
Minnesota, St. Paul





© Daniel, CAN



Rassegna delle Lesioni del Piede e degli Unghioni

Nome	Codice	Descrizione	Sinonimi	P
Unghioni asimmetrici	UA	Significativa differenza in ampiezza, altezza e/o lunghezza tra l'unghione esterno e quello interno che non può essere bilanciata col pareggio		12
Parete dorsale concava	PDC	Aspetto concavo della parete dorsale	Laminite cronica, Pododermatite asettica cronica	13
Unghione a cavatappi	UC	Qualsiasi torsione sia dell'unghione esterno che di quello interno. Il bordo dorsale della parete devia da una linea retta		14
Dermatite digitale	DD	Infezione della cute digitale e/o interdigitale con erosione, per lo più ulcerazioni dolorose e/o ipercheratosi/ proliferazione cronica	D. verrucosa, D. papillomatosa, "Rasidura"	15
Dermatite interdigitale/ superficiale	DI	Tutti i tipi di lieve dermatite della pelle intorno all'unghione non classificabili come dermatite digitale		18
Doppia suola	DS	Due o più strati di corno della suola sovrapposti e scollati		19
Erosione del corno dei talloni	ET	Erosione dei bulbi, nei casi gravi tipicamente con la forma a "V", con la possibilità di estensione al corium ("vivo" del piede)	Pododermatite cronica, Erosio unguulae	21
Fessura del corno	FC	Fessurazione, discontinuità, nella parete dell'unghione		
Fessura assiale del corno	FA	Fessurazione, discontinuità, verticale (longitudinale) nella parete interna dell'unghione	Setola	23
Fessura orizzontale del corno	FO	Fessurazione, discontinuità, orizzontale nella parete dell'unghione		24

Rassegna delle Lesioni del Piede e degli Unghioni

Name	Code	Description	Synonymous Terms	P
Fessura verticale del corno	FV	Fessurazione, discontinuità, verticale (longitudinale) nella parete dorsale o esterna dell'unghione	Setola	25
Iperplasia interdigitale	II	Crescita interdigitale di tessuto fibroso	Callo, Tiloma, Fibroma Interdigitale, Codone, Limax	26
Flemmone interdigitale	FI	Tumefazione dolorosa e simmetrica del piede, comunemente accompagnata da forte odore e insorgenza improvvisa della zoppia	Necrobacillosi Interdigitale, "Zoppina lombarda", Patereccio, Panaritium	28
Unghioni a forbice	UF	Punte degli unghioni che si incrociano		30
Emorragia della suola	ES	Alterazione di colore della suola e/o della linea bianca, rossa o gialla, diffusa e/o circoscritta	Contusione (ecchimosi) della suola	
Emorragia della suola diffusa	ESD	Leggera variazione di colore, diffusa, da rossa a giallognola	Laminite, Pododermatite asettica diffusa	31
Emorragia della suola circoscritta	ESC	Marcata diversità di colore tra corno emorragico e corno di colore normale	Contusione, Lesione tipica della suola, Lestis	32
Tumefazione della corona e/o del bulbo	TUM	Gonfiore mono o bilaterale dei tessuti al di sopra della capsula cornea, che può essere causato da diverse condizioni		33

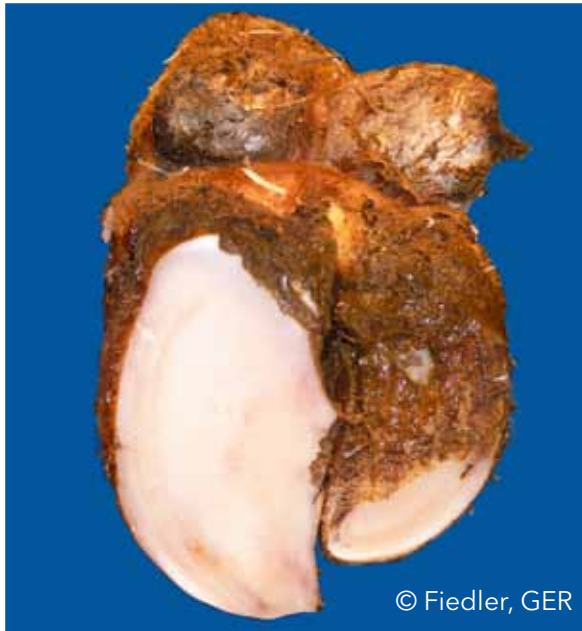

Rassegna delle Lesioni del Piede e degli Unghioni

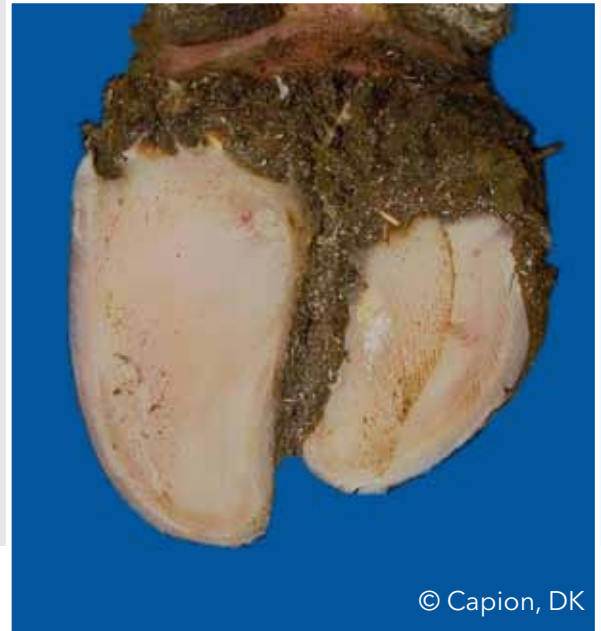Name	Code	Description	Synonymous Terms	P
Ulcera	U	Ulcerazione di un'area specifica della suola, a seconda della localizzazione (zona), definita come ulcera del bulbo, ulcera soleare, ulcera della punta, necrosi della punta	Pododermatite settica (traumatica), Perforazione della suola	
Ulcera soleare	US	Apertura, discontinuità, attraverso il corno della suola che espone un corium "vitale" o necrotico	Pododermatite circoscritta, Ulcera di Rusterholtz	35
Ulcera del bulbo	UB	Ulcera localizzata sul bulbo	Ulcera del tallone	36
Ulcera della punta	UP	Ulcera localizzata sulla punta	Ascesso della punta, Pododermatite settica traumatica, Difetto apicale	37
Necrosi della punta	NP	Necrosi dell'apice dell'unghione con coinvolgimento del tessuto osseo	Ulcera cronica necrotizzante, Difetto apicale	38
Suola sottile	SS	Il corno della suola cede (consistenza spugnosa) quando viene esercitata una compressione col dito	Iperconsumo	40
Malattia della linea bianca	MLB	Separazione della linea bianca con o senza essudazione purulenta		
Fessura della linea bianca	FLB	Separazione lungo la linea bianca che rimane anche dopo il pareggio		41
Ascesso della linea bianca	ALB	Infiammazione necrotico-purulenta del corium	"Sobbattitura", Ulcera della parete	42

Unghioni asimmetrici (UA)

Significativa differenza in ampiezza, altezza e/o lunghezza tra l'unghione esterno e quello interno che non può essere bilanciata col pareggio



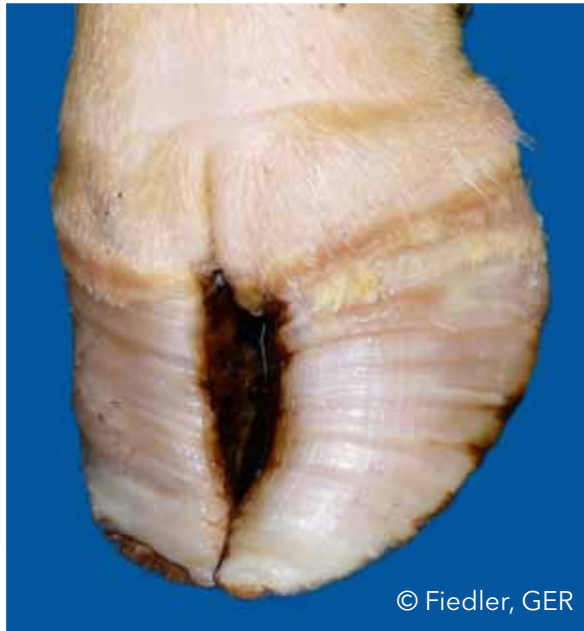© Fiedler, GER



© Capion, DK

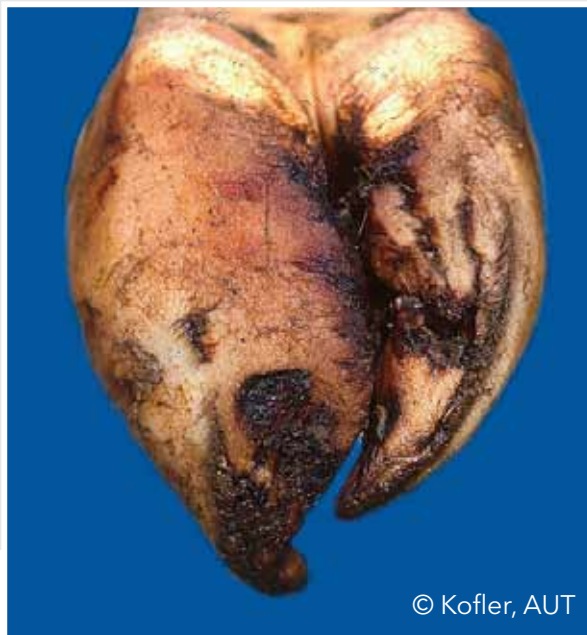Parete dorsale concava (PDC)

Aspetto concavo della parete dorsale

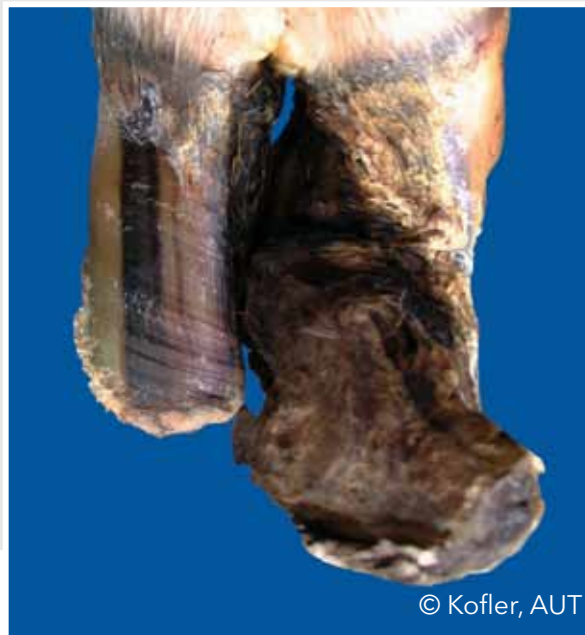

Unghione a cavatappi (UC)

Qualsiasi torsione, sia dell'unghione esterno che di quello interno. Il bordo dorsale della parete devia da una linea retta



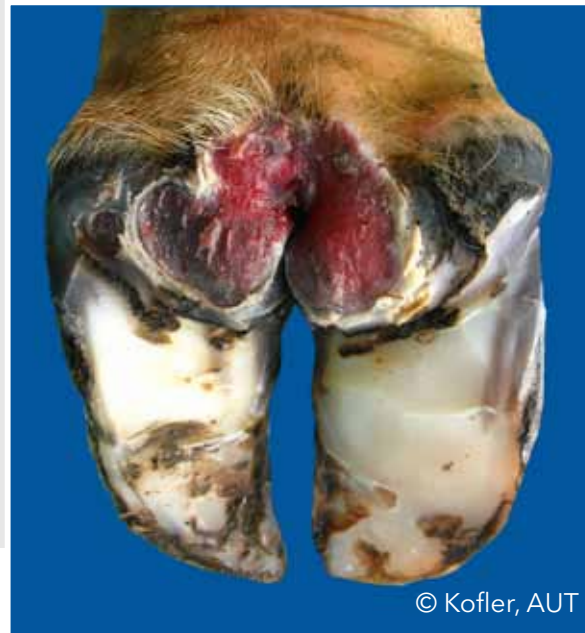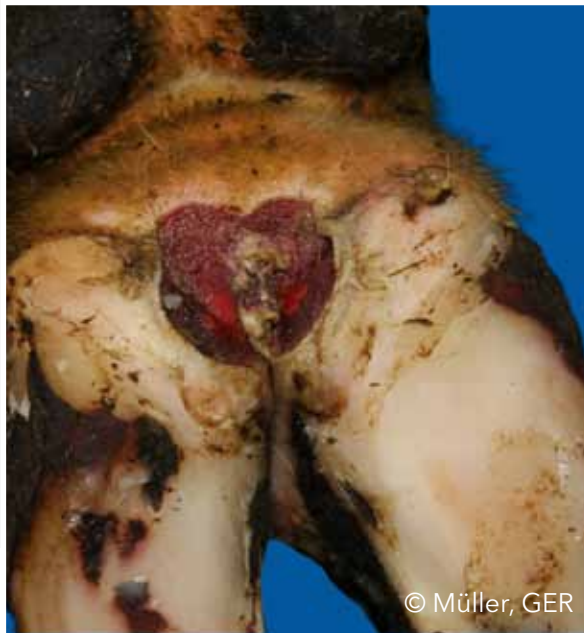© Kofler, AUT



© Kofler, AUT

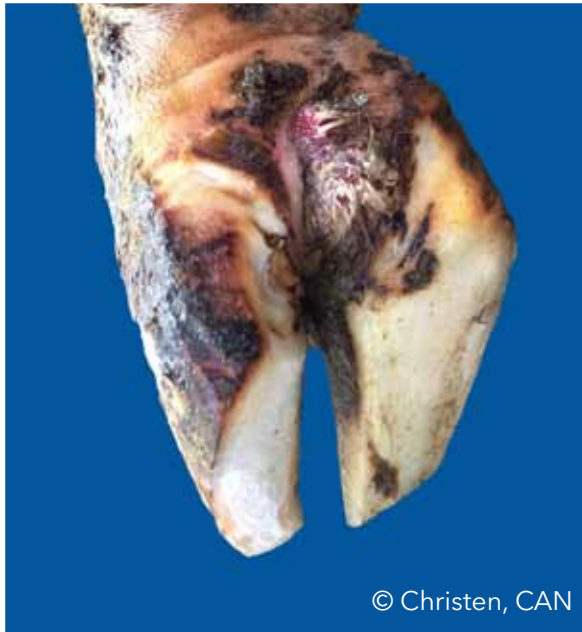Dermatite digitale (DD)

Infezione della cute digitale e/o interdigitale con erosione, per lo più ulcerazioni dolorose e/o ipercheratosi/proliferazione cronica

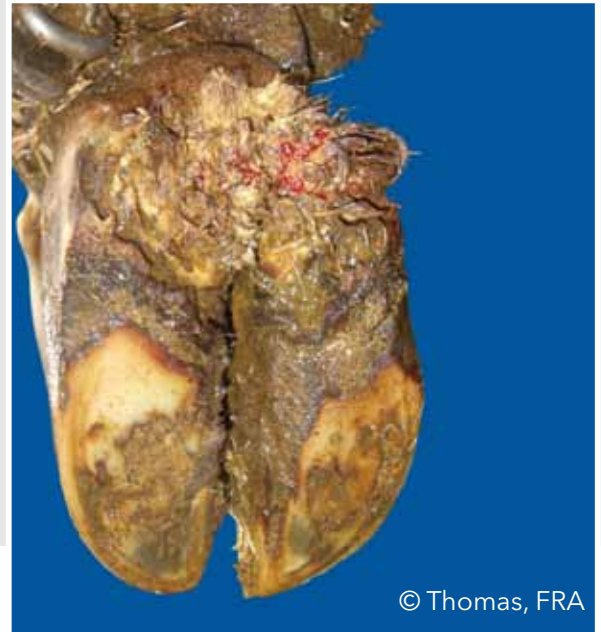


Dermatite digitale (DD)

Infezione della cute digitale e/o interdigitale con erosione, per lo più ulcerazioni dolorose e/o ipercheratosi/proliferazione cronica



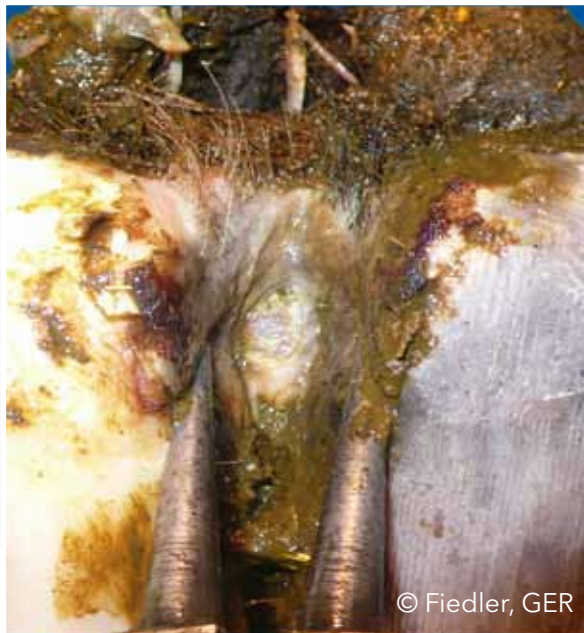© Christen, CAN



© Thomas, FRA

Dermatite digitale (DD)

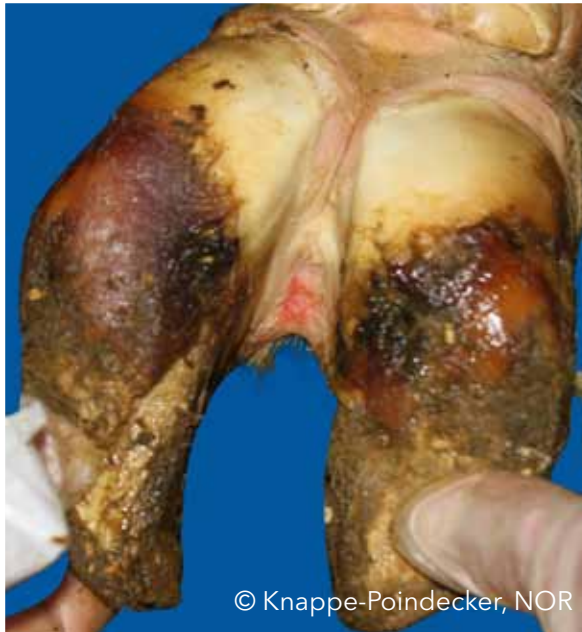Infezione della cute digitale e/o interdigitale con erosione, per lo più ulcerazioni dolorose e/o ipercheratosi/proliferazione cronica



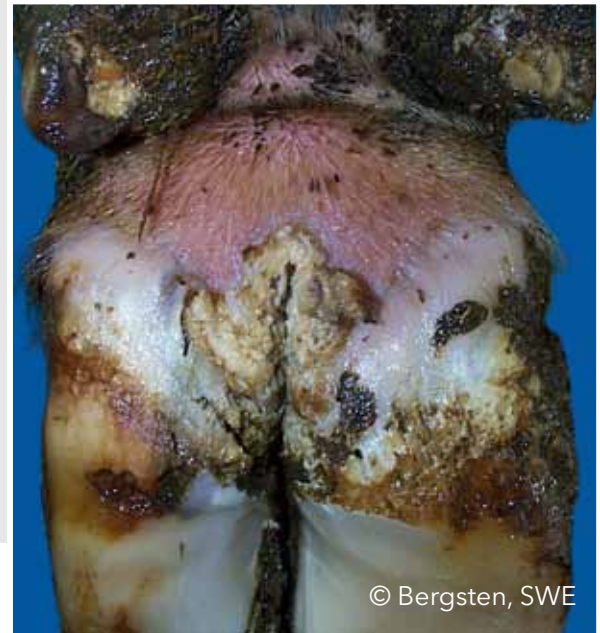© Fiedler, GER

Dermatite interdigitale/ superficiale (DI)

Tutti i tipi di lieve dermatite della pelle intorno all'unghione, non classificabili come dermatite digitale



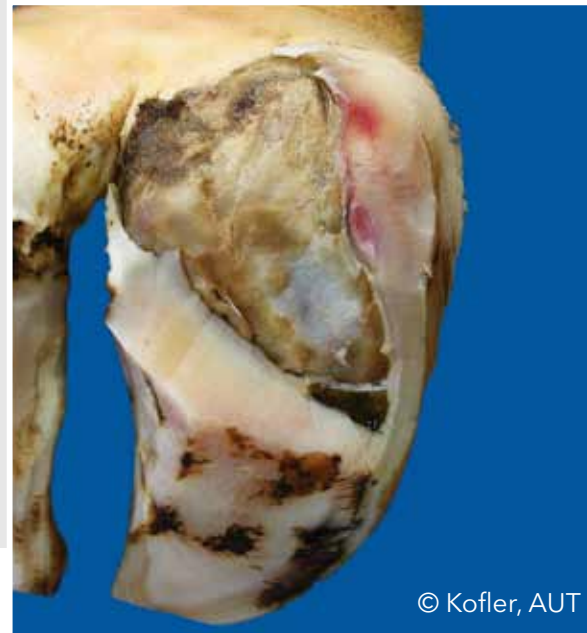
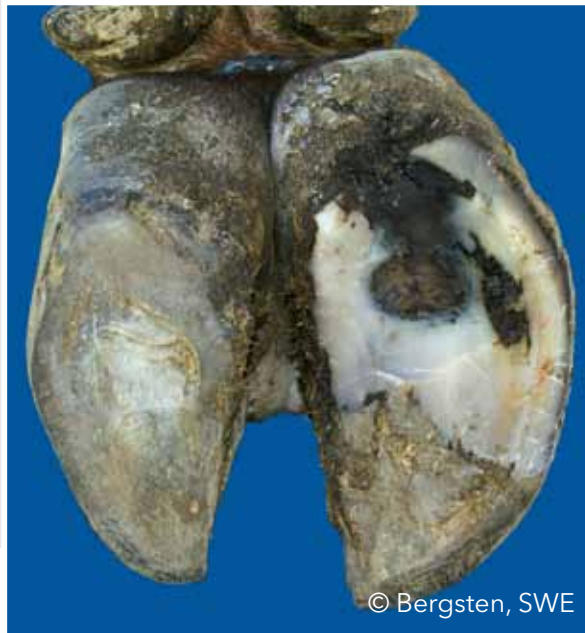© Knappe-Poindecker, NOR



© Bergsten, SWE

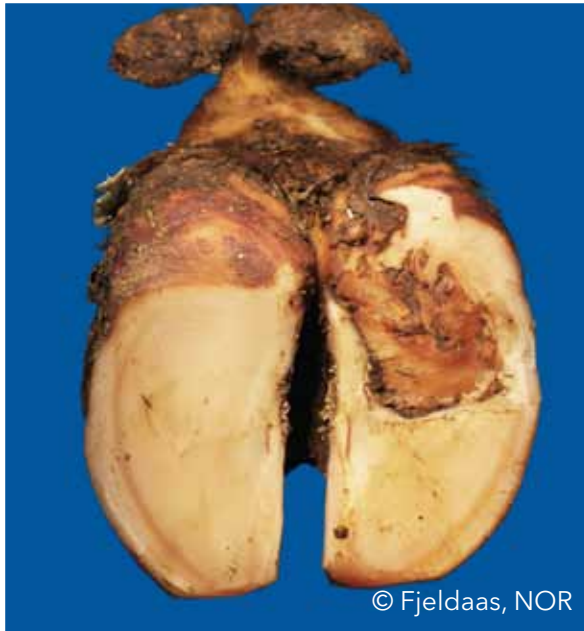
Doppia suola (DS)

Due o più strati di corno della suola sovrapposti e scollati



Doppia suola (DS)

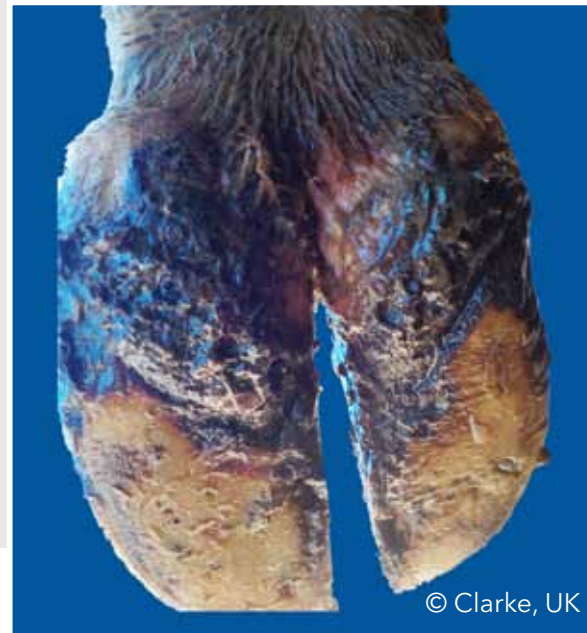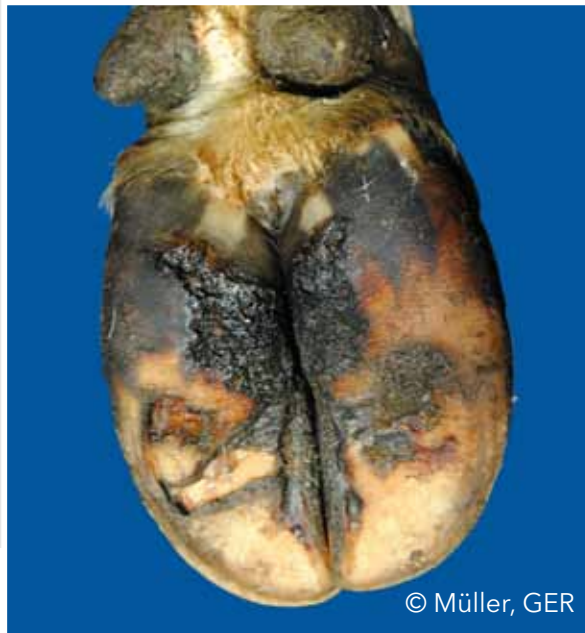Due o più strati di corno della suola sovrapposti e scollati



© Fjeldaas, NOR

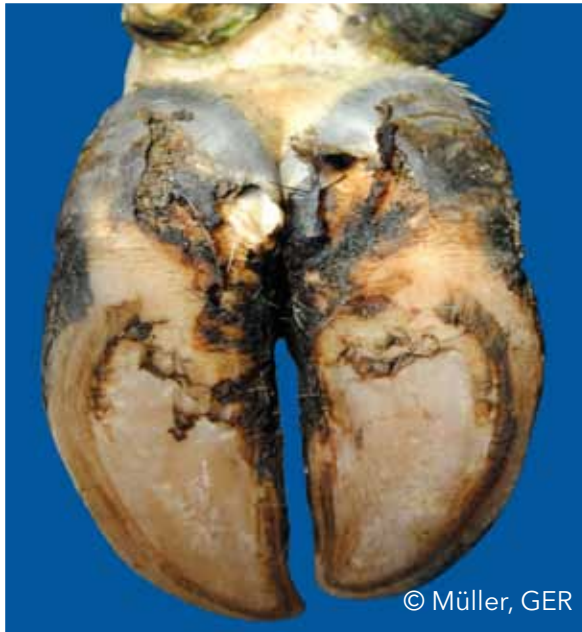Erosione del corno dei talloni (ET)

Erosione dei bulbi, nei casi gravi tipicamente con la forma a "V", con la possibilità di estensione al corium ("vivo" del piede)

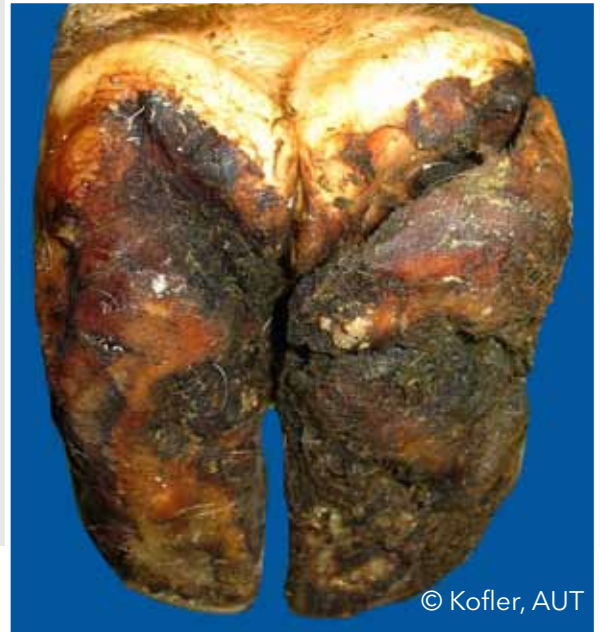

Erosione del corno dei talloni (ET)

Erosione dei bulbi, nei casi gravi tipicamente con la forma a "V", con la possibilità di estensione al corium ("vivo" del piede)



© Müller, GER



© Kofler, AUT

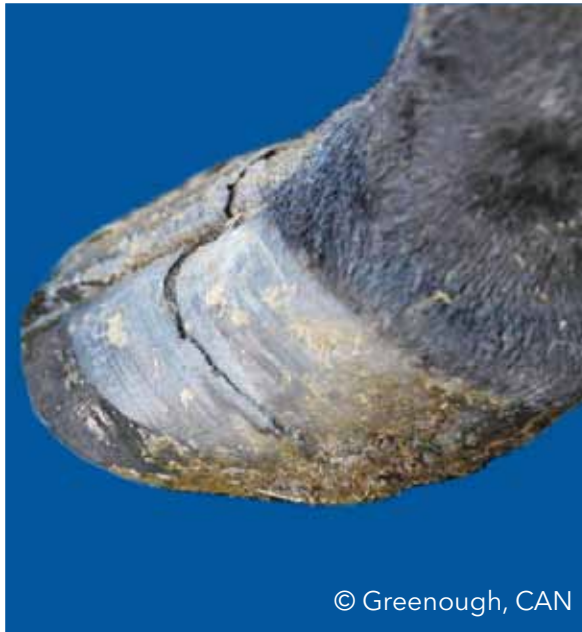Fessura Assiale del Corno (FA)

Fessurazione, discontinuità, verticale (longitudinale) nella parete interna dell'unghione

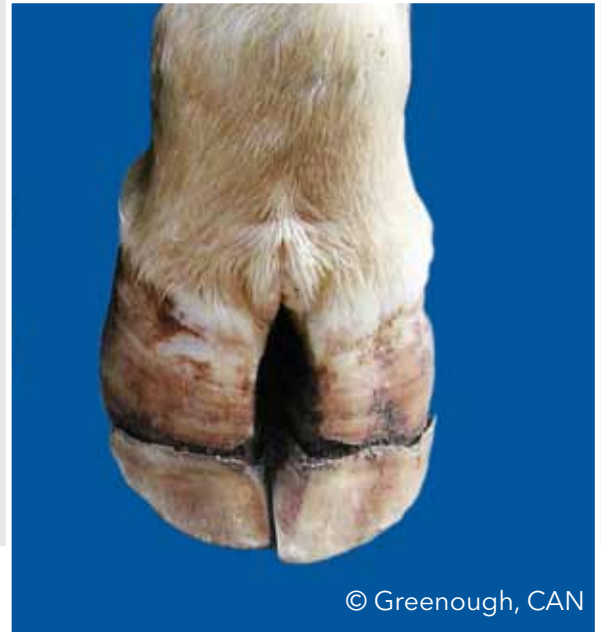

Fessura Orizzontale del Corno (FO)

Fessurazione, discontinuità, orizzontale nella parete dell'unghione



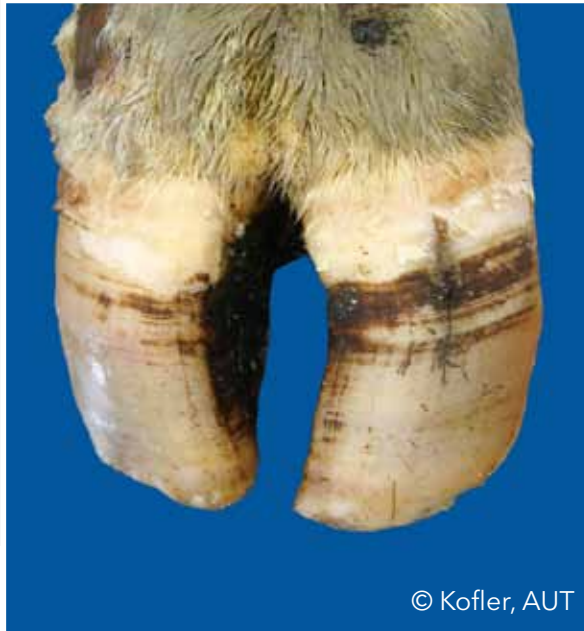© Greenough, CAN



© Greenough, CAN

Fessura Verticale del Corno (FV)

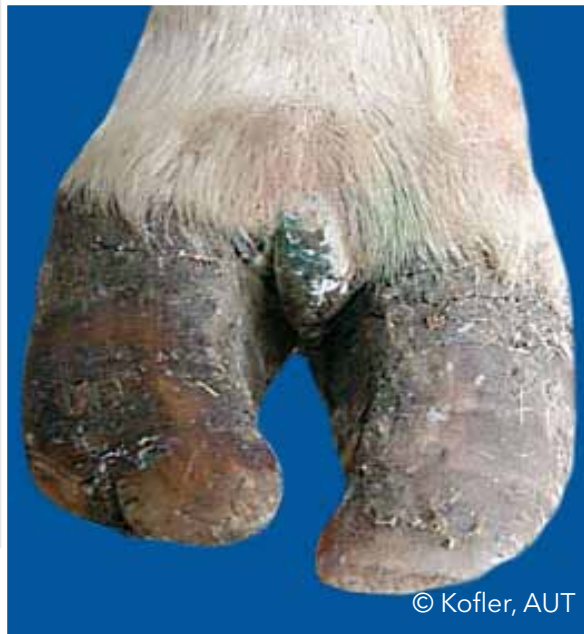Fessurazione, discontinuità, verticale (longitudinale) nella parete dorsale o esterna dell'unghione



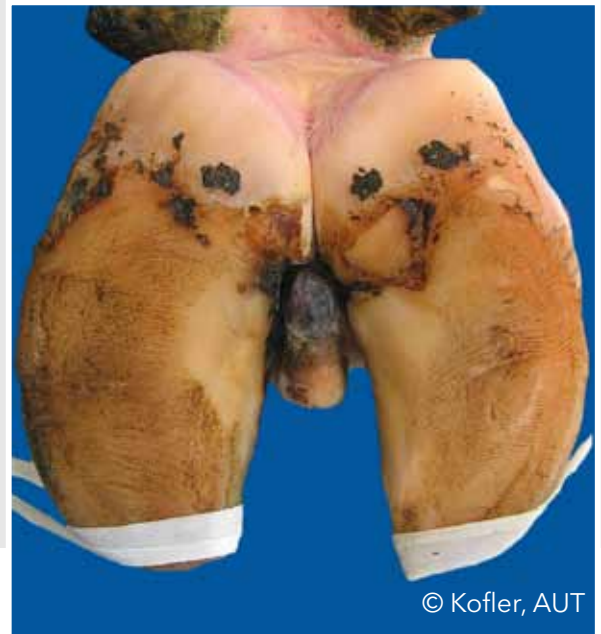© Kofler, AUT

Iperplasia interdigitale (II)

Crescita interdigitale di tessuto fibroso



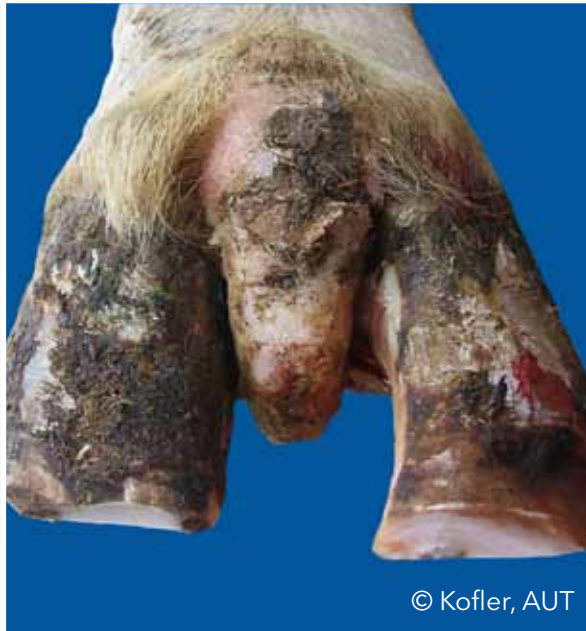© Kofler, AUT



© Kofler, AUT

Iperplasia interdigitale (II)

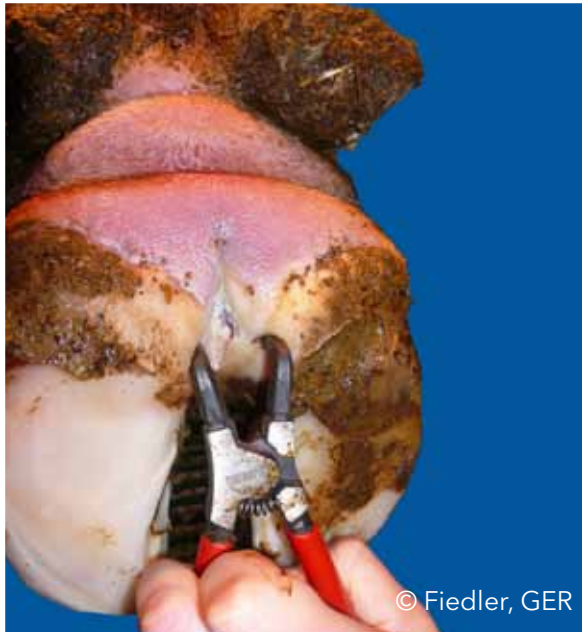Crescita interdigitale di tessuto fibroso



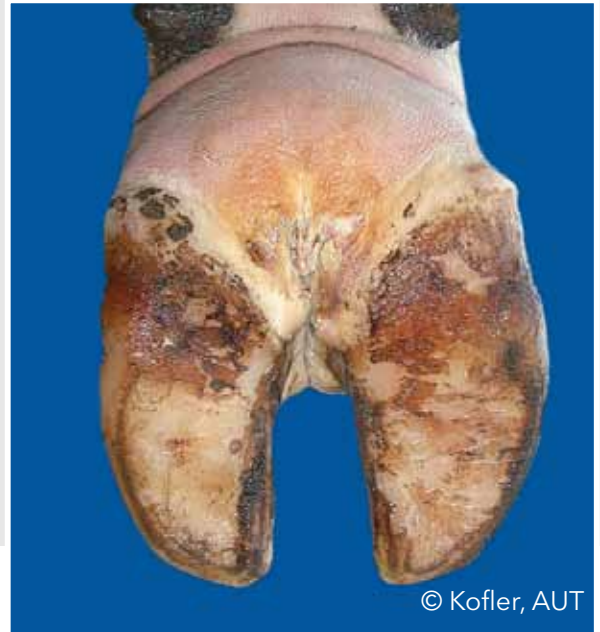© Kofler, AUT

Flemmone interdigitale (FI)

Tumefazione dolorosa e simmetrica del piede, comunemente accompagnata da forte odore e insorgenza improvvisa della zoppia



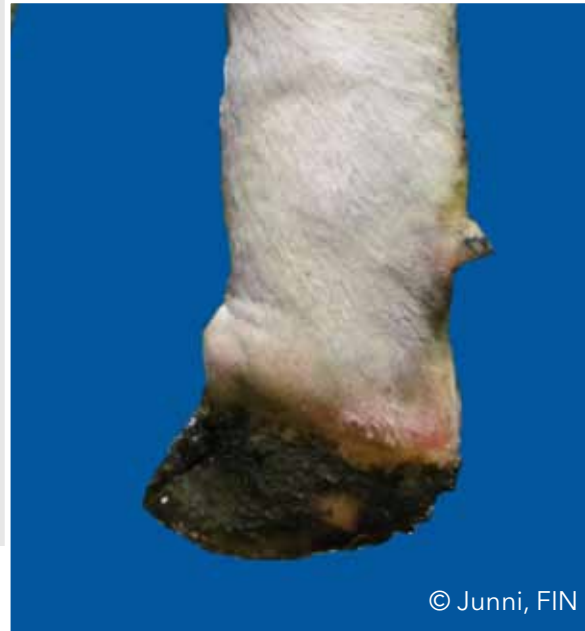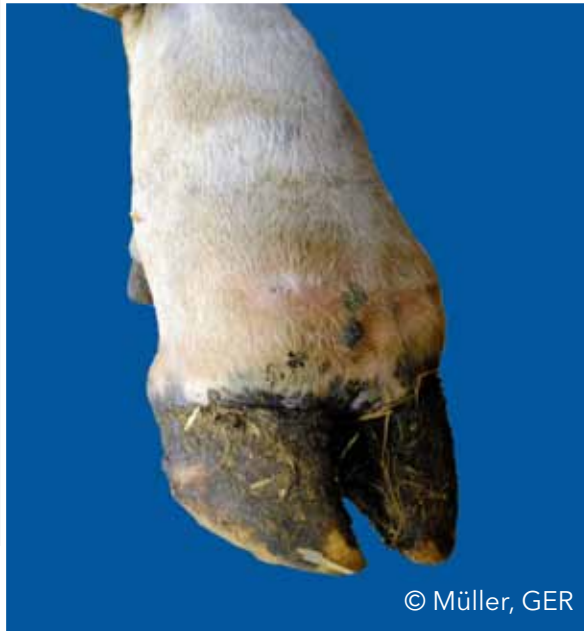© Fiedler, GER



© Kofler, AUT

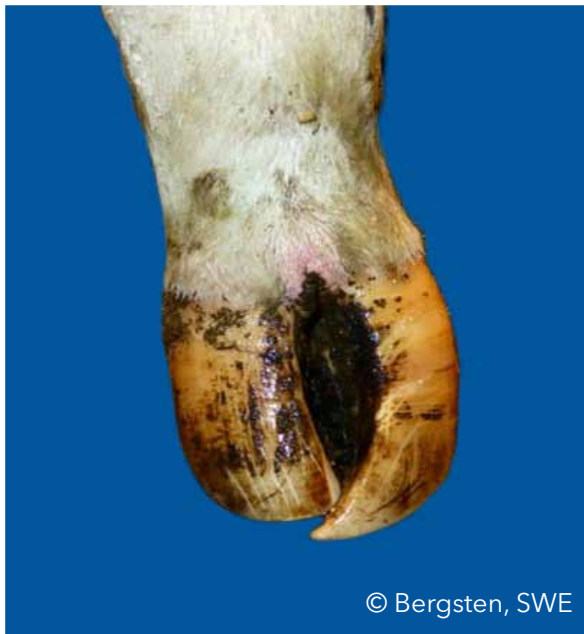Flemmone interdigitale (FI)

Tumefazione dolorosa e simmetrica del piede, comunemente accompagnata da forte odore e insorgenza improvvisa della zoppia



Unghioni a forbice (UF)

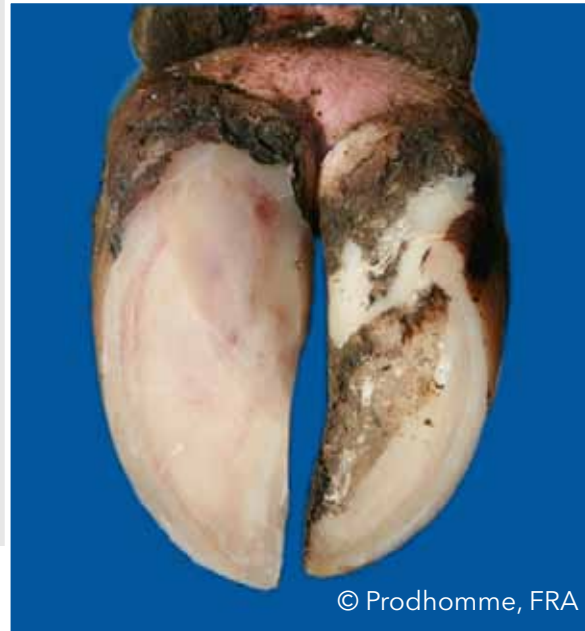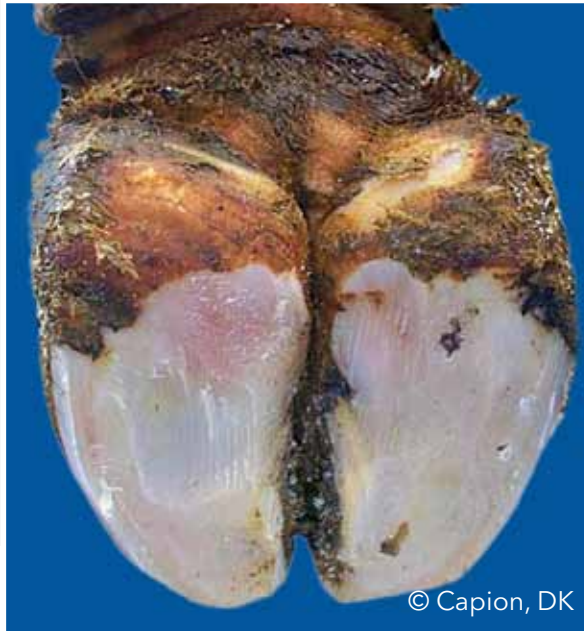Punte degli unghioni che si incrociano



© Bergsten, SWE

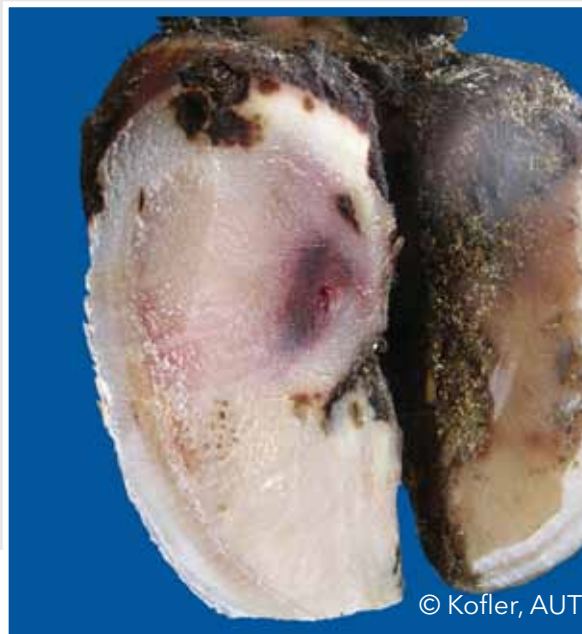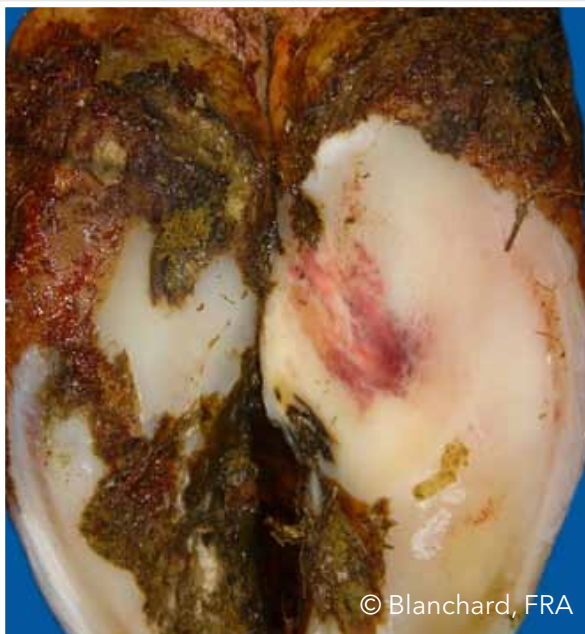Emorragia della suola diffusa (ESD)

Leggera variazione di colore, diffusa, da rossa a giallognola



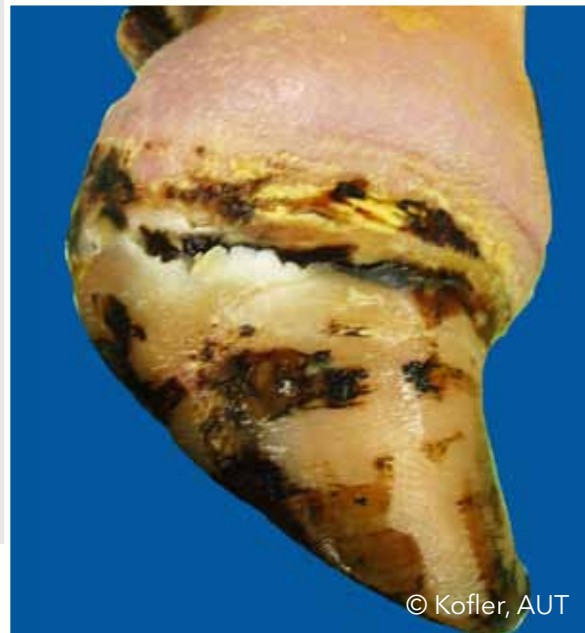Emorragia della suola circoscritta (ESC)

Marcata diversità di colore tra corno emorragico e corno di colore normale



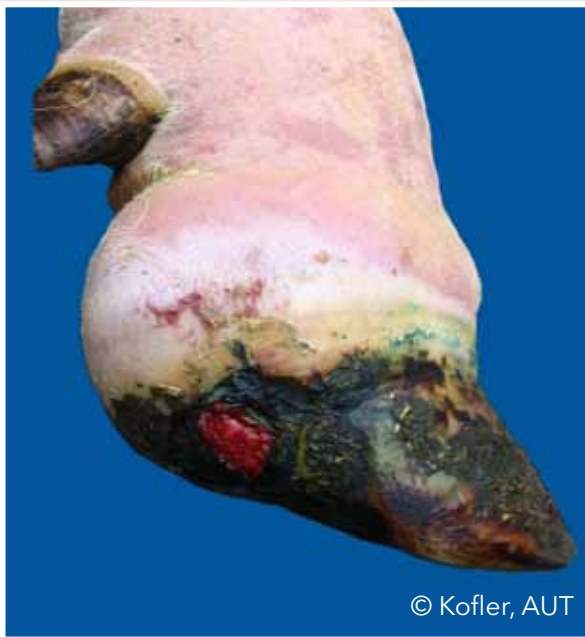Tumefazione della corona e/o del bulbo (TUM)

Gonfiore mono o bilaterale dei tessuti al di sopra della capsula cornea, che può essere causato da diverse condizioni

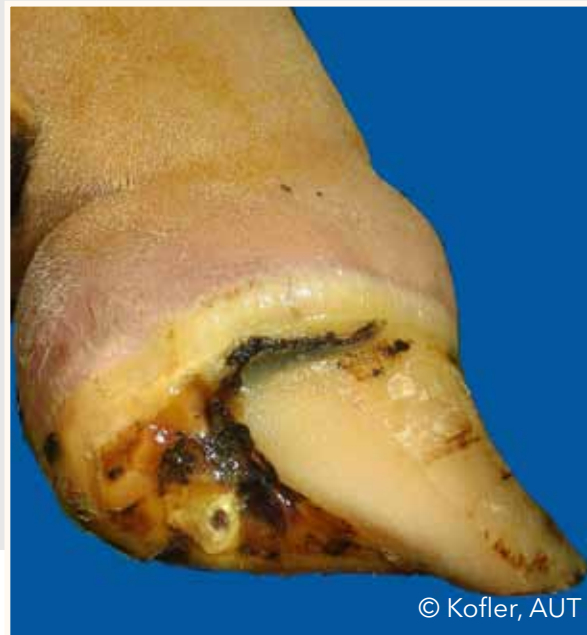

Tumefazione della corona e/o del bulbo (TUM)

Gonfiore mono o bilaterale dei tessuti al di sopra della capsula cornea, che può essere causato da diverse condizioni



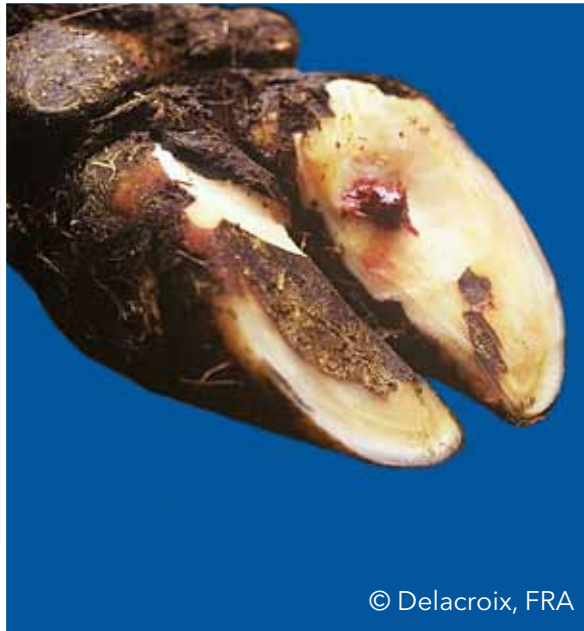
© Kofler, AUT



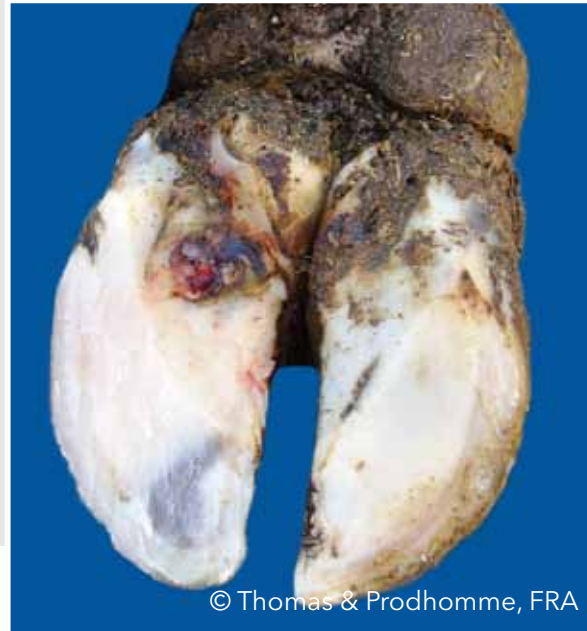© Kofler, AUT

Ulcera soleare (US)

Apertura, discontinuità, attraverso il corno della suola che espone un corium vitale o necrotico



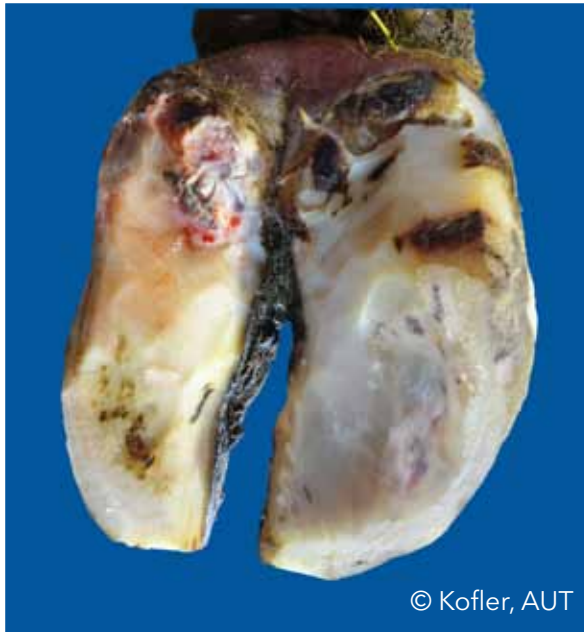© Delacroix, FRA



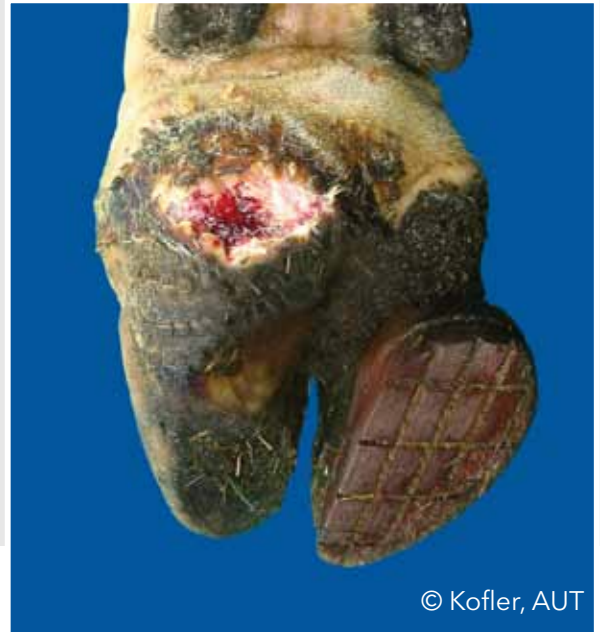© Thomas & Prodhomme, FRA

Ulcera del bulbo (UB)

Ulcera localizzata sul bulbo



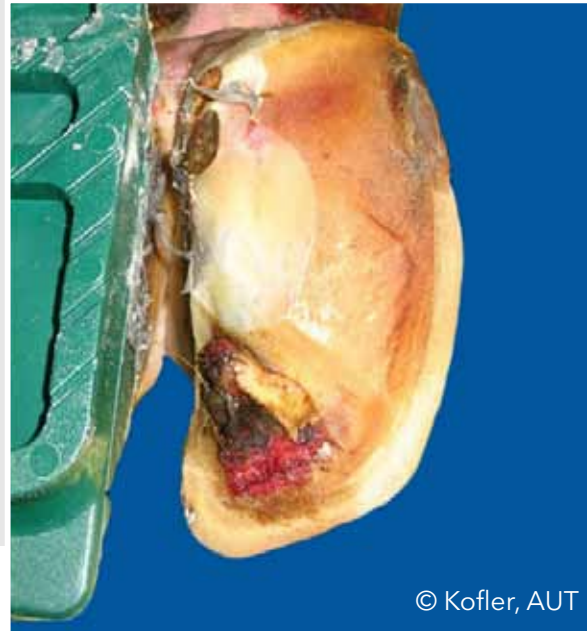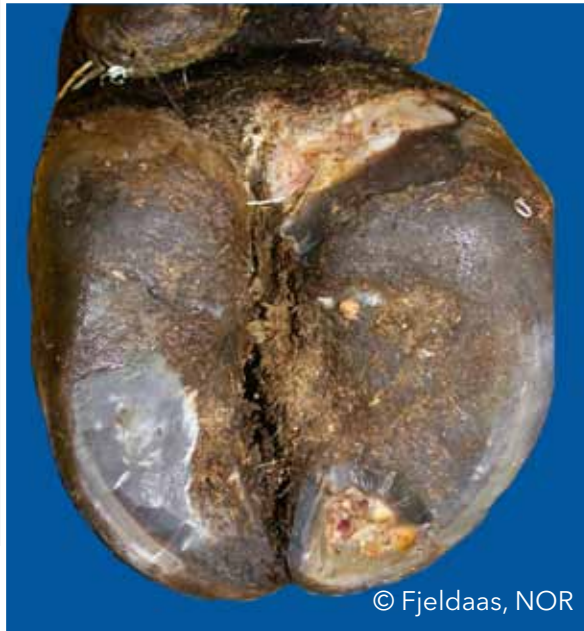© Kofler, AUT



© Kofler, AUT

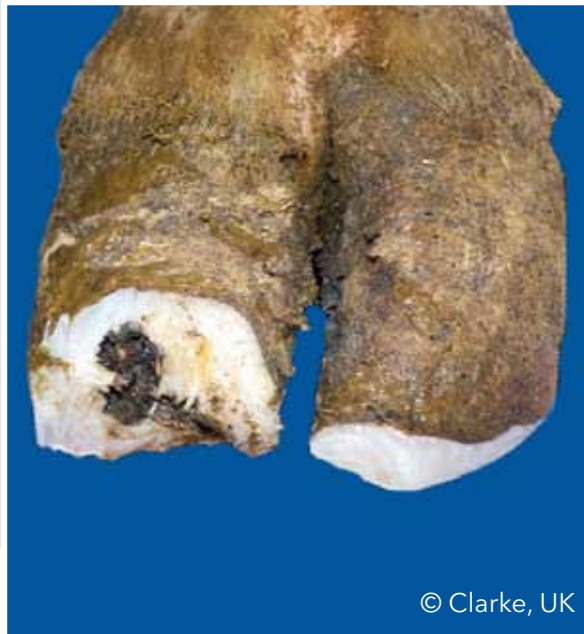Ulcera della punta (UP)

Ulcera localizzata sulla punta

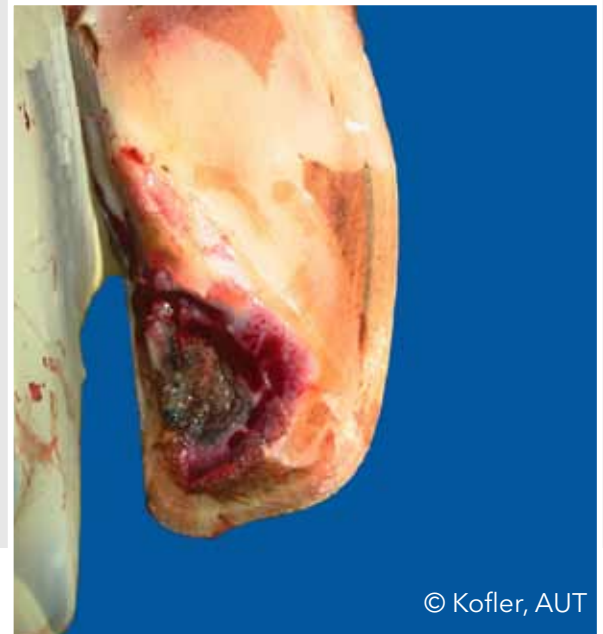

Necrosi della punta (NP)

Necrosi dell'apice dell'unghione con coinvolgimento del tessuto osseo



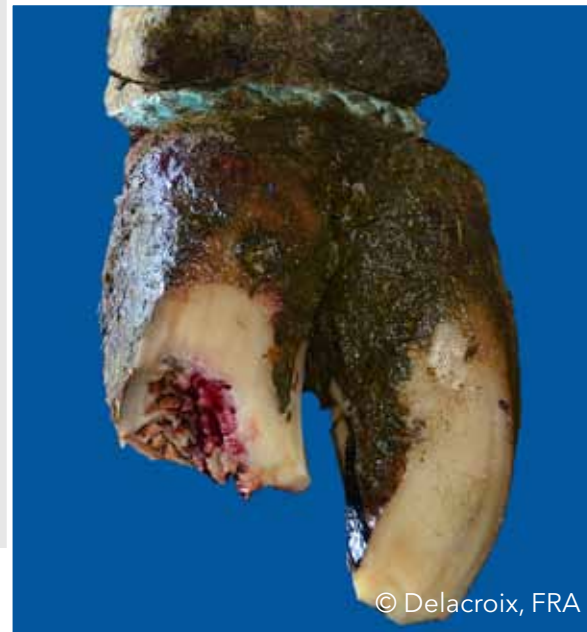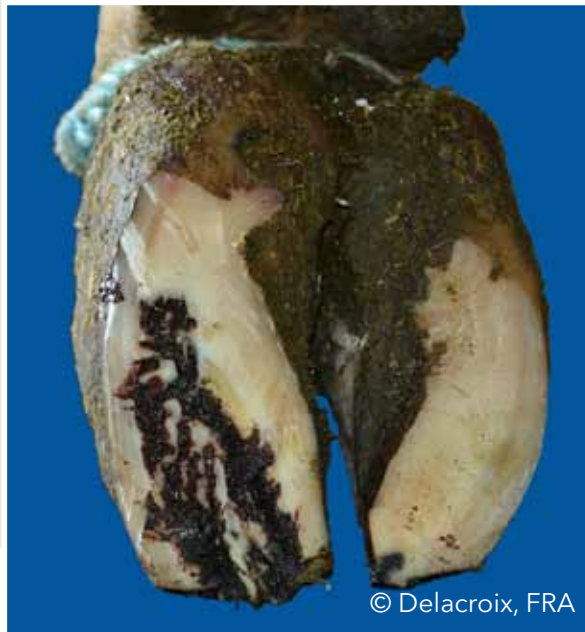© Clarke, UK



© Kofler, AUT

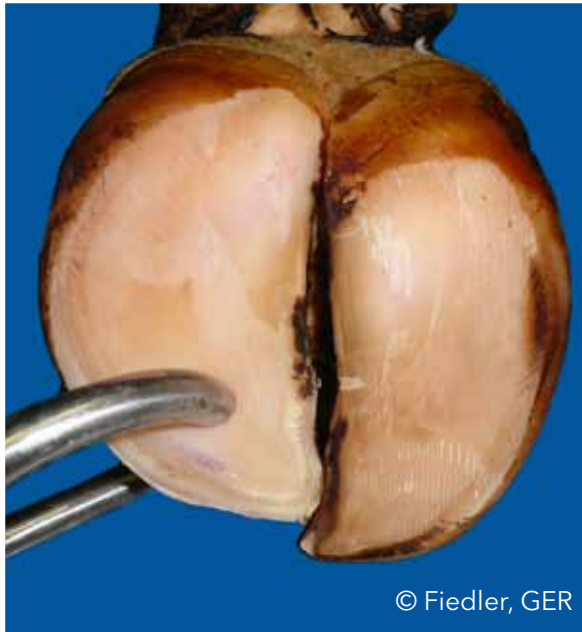
Necrosi della punta (NP)

Necrosi dell'apice dell'unghione con coinvolgimento del tessuto osseo



Suola sottile (SS)

Il corno della suola cede (consistenza spugnosa) quando viene esercitata una compressione col dito



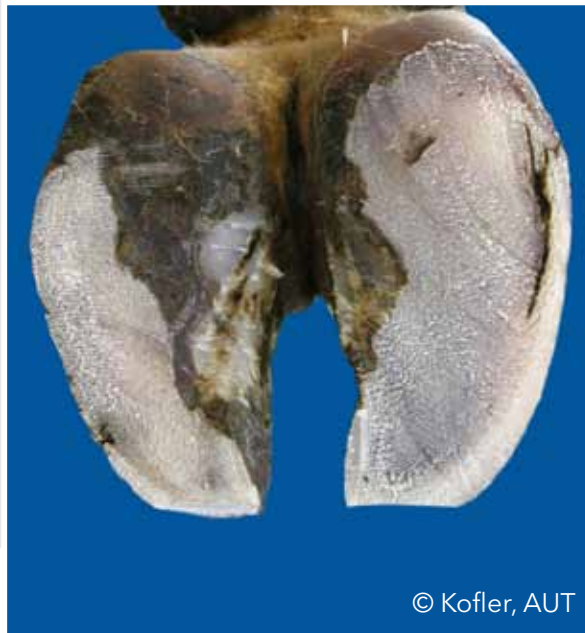© Fiedler, GER



© Fiedler, GER

Fessura della linea bianca (FLB)

Separazione lungo la linea bianca che rimane dopo il pareggio

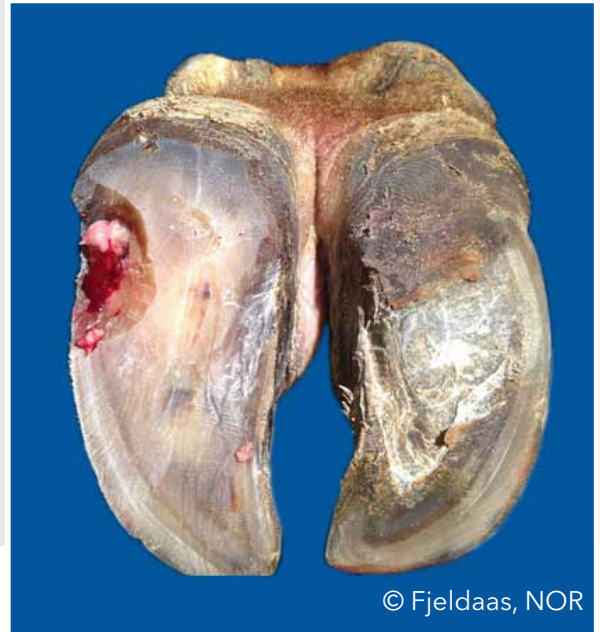


Ascesso della linea bianca (ALB)

Infiammazione necrotico purulenta del corium



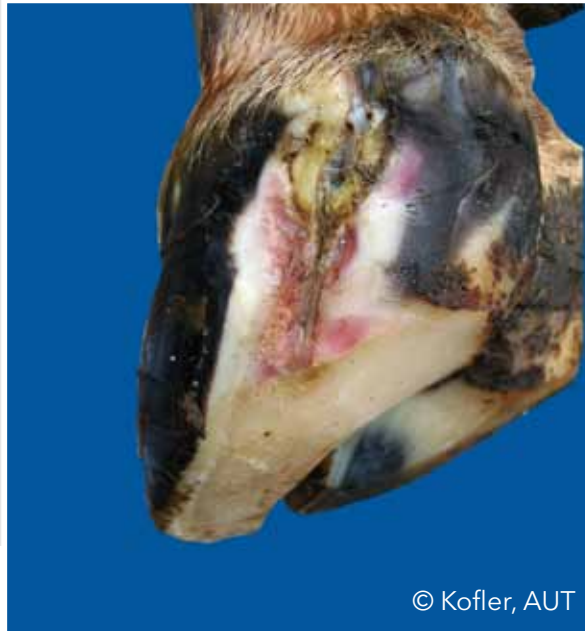© Kofler, AUT



© Fjeldaas, NOR

Ascesso della linea bianca (ALB)

Infiammazione necrotico purulenta del corium



© Kofler, AUT

Elenco delle Immagini

Bergsten, Christer (SWE): DI I18b; DS I19a; UF I30a;

Blanchard, Joël (FRA): ESD I31b;

Capion, Nynne (DK): UA I12b; ESD I31a;

Christen, Anne-Marie (CAN): DD I16a;

Clarke, Jonathan (UK): ET I21b; NP I38a;

Daniel, Victor (CAN): Pareggio I8;

Delacroix, Marc (FRA): US I35a; NP I39a,b;

Greenough, Paul (CAN): FO I24a,b;

Hausegger, Otto (AUT): Foto di copertina;

Fiedler, Andrea (GER): Pareggio I45; UA I12a; PCD I13a; DD I17a; FI I28a; SS I40a,b;

Fjeldaas, Terje (NOR): DS I20a; UP I37a; ALB I42b;

Junni, Reijo (FIN): FI I29b;

Knappe-Poindecker, Maren (NOR): DI I18a;



Elenco delle Immagini

Kofler, Johann (AUT): UC I14ab; DD I15b; DS I19b; ET I22b; FV I25a; II I26a,b; II I27a; FI I28b; ESC I32b; TUM I33ab; TUM I34ab; UB I36a,b; NP I38b; FLB I41a; ALB I42a; ALB I43a;

Malmö, Jakob (AUS): FA I23a,b;

Müller, Kerstin (GER): DD I15a; ET I21a; ET I22a; FI I29a;

Nielsen, Pia (DK): Pareggio I5; FLB I41b;

Pesenhofer, Robert (AUT): Pareggio I3;

Prodhomme, Jean (FRA): ESD I31b; US I35b;

Thomas, Gilles (FRA): PDC I13b; DD I16b; US I35b;



© Fiedler, GER



